

Travmatik Pnömotoraksın Ultrasonografi İle Saptanması

Diagnosis of pneumothorax by ultrasonography

Türkiye Acil Tıp Dergisi - *Turk J Emerg Med* 2006;6(4):176-180

Arif Alper ÇEVİK,¹ Nurdan ERGÜN,¹ Cumhur SİVRİKOZ,² Egemen DÖNER,² Şeyhmus KAYA,¹ Orhan ARSLAN,¹ Adnan ŞAHİN¹

Eskişehir Osmangazi Üniversitesi Tıp Fakültesi,
¹Acil Tıp Anabilim Dalı, ²Göğüs Cerrahisi
Anabilim Dalı, Eskişehir

ÖZET

Toraks travmalı olgularda ultrasonografi ile pnömotoraks, hemotoraks ve akciğer kontüzyonunun tanımlanması son 10 yıldır Acil Tıp ve Yoğun Bakım literatüründe yer almaktadır. Konuyla ilgili ileriye dönük, kontrollü çalışmaların sayısı yetersiz olmakla birlikte olgu bildirimleri de az sayıdadır. Bu yazıda toraks bölgesinde bıçaklanma yaralanmasıyla acil servise aynı anda getirilen iki erkek olgu sunuldu. Olgularda akciğer sesleri normaldi, akciğer radyografisi çekilemedi yapılan ultrasonografide pnömotoraks saptandı.

Anahtar sözcükler: Pnömotoraks; ultrasonografi; penetran toraks travması.

SUMMARY

Diagnosis of pneumothorax, haemothorax and lung contusion by using ultrasound in cases with thoracic trauma takes part in emergency medicine and intensive care literature in the last decade. In addition to insufficient number of prospective, controlled studies about the topic, case reports are also few. In this case report, we present two male cases dispatched to our department because of penetrating thorax trauma with had normal lung sounds that finally diagnosed pneumothorax by ultrasonography.

Key words: Pneumothorax; ultrasonography; penetrating thorax trauma.

İletişim (Correspondence)

Dr. Arif Alper ÇEVİK

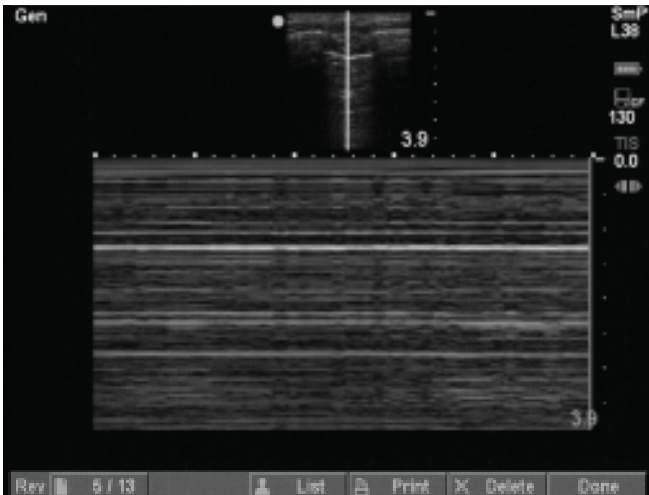
Eskişehir Osmangazi Üniversitesi Tıp
Fakültesi Acil Tıp Anabilim Dalı,
Meşelik, 26480 Eskişehir
Tel: +90 - 505 - 872 91 97
Faks (Fax): +90 - 222 - 239 29 79
e-posta (e-mail): cevik@ogu.edu.tr

Giriş

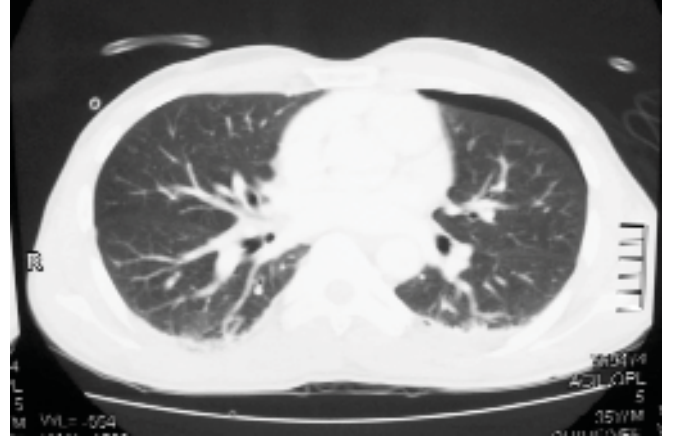
Toraksa penetran yaralanma özellikle büyük şehirlerde bulunan acil servislerin (AS) sık karşılaştığı bir durumdur.^[1] Çoklu travmalı olgularda ultrasonografi (USG) kullanımı yaklaşık olarak 30 yıllık bir geçmişe sahip olmasına rağmen, USG kullanımı 1990'lı yıllarda FAST (Focused Abdominal Sonografi for Trauma [Travmada Odaklanmış Abdominal Sonografi]) kavramıyla daha da yaygınlaşarak standart rehberlere girmiştir.^[2,3] Son yıllarda bu uygulamaya sağ ve sol plevral efüzyon (olası hemotoraks) incelemesi eklenerek "Focused Assessment with Sonography for Trauma" (Travmada Sonografi İle Odaklanmış Değerlendirme) olarak adlandırılmıştır.^[4] Genişletilmiş FAST (Extended FAST) ya da EFAST ise son dönemde literatürde yer almaya başlayan ve toraks ultrasonografisini tanımlayan bir uygulamadır.^[5] Acil servisinde son beş aydır standart eğitime tabi tutulmuş doktorlarımızda çoklu travmalı olgularda FAST ve EFAST yapılmaktadır. Bu yazı kliniğimize aynı anda gelen toraksa bıçakla penetran yaralanması olan, akciğer grafisi çekilmesi gecikmiş iki olgumuzda EFAST ile tanımlanan pnömotoraksın ultrasonografik bulgularını ve konuyla ilgili literatür değerlendirmesini içermektedir.

Olgu 1

Otuz beş yaşında erkek hasta 30 dk önce bir kavgada sırt ve sol göğüs bölgesinden bıçaklanma ön bilgisiyle 112 tarafından acil servisimize getirildi. Vital bulguları stabil olan hastanın temel şikayeti soluk alıp verirken sol göğüs bölgesinde ağrı hissetmesi idi. Sırtında torakal 2-3 hizasında sol skapu-

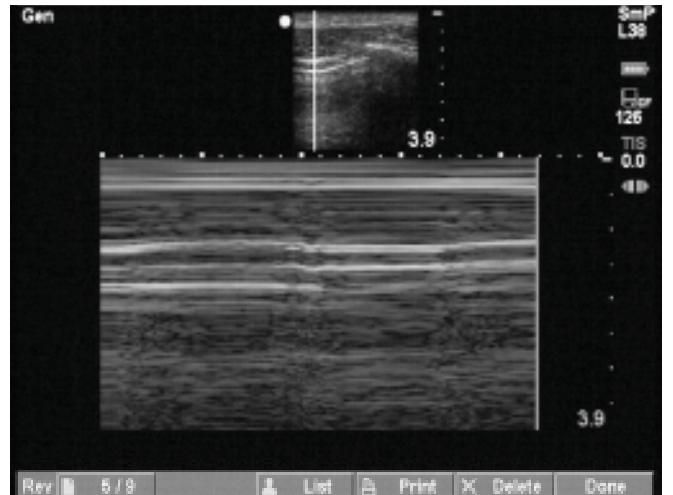


Şekil 1. İlk olgunun sol hemitoraksına ait USG görüntüsü. Görüntü M-mode ile alınmıştır. İncelenen derinlik 3.9 cm'dir. Kas, ciltaltı, paryetal ve visseral plevra ile akciğer dokusu ayrımı net olarak yapılamamaktadır (normal görünüm için Şekil 5'e bakınız).

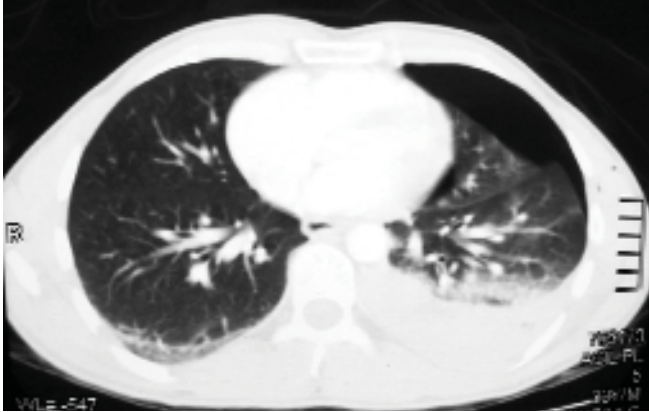


Şekil 2. İlk olgunun toraks tomografisi, parankim penceresi. Solda pnömotoraks ve hemotoraks görünümü.

laya 2-3 cm mesafede 3 cm genişliğinde cilt ciltaltı penetran bıçak yarası ve sol toraks alanında orta aksiler çizginin 7. interkostal aralıkla kesiştiği noktada 2 cm genişliğinde cilt ciltaltı penetran bıçak yarası saptandı. Cilt altı amfizem bulgusu saptanmadı ve akciğer sesleri normal olarak değerlendirildi. Hastanın diğer sistem muayeneleri sol üst kadranda minimal hassasiyet haricinde normaldi. Yapılan FAST'te perikariyal, plevral, intraperitoneal serbest sıvı saptanmadı. EFAST'te sol akciğerde pnömotoraks bulgusu saptandı (akciğer kayma hareketinin olmaması, A çizgisi gözlenmemesi, kuyruklu yıldız artefaktının olmaması, M-mode ile incelendiğinde deniz kıyısı görünümünün olmaması). M-mode bulgusu Şekil 1'de gösterilmiştir. Akciğer grafisi yatak başında ve acil radyoloji ünitesindeki yoğunluk nedeniyle çekilemedi.



Şekil 3. İkinci olgunun sol hemitoraksına ait USG görüntüsü. Görüntü M-mode ile alınmıştır. İncelenen derinlik 3.9 cm'dir. Kas, ciltaltı, paryetal ve visseral plevra ile akciğer dokusu ayrımı net olarak yapılamamaktadır (normal görünüm için Şekil 5'e bakınız).

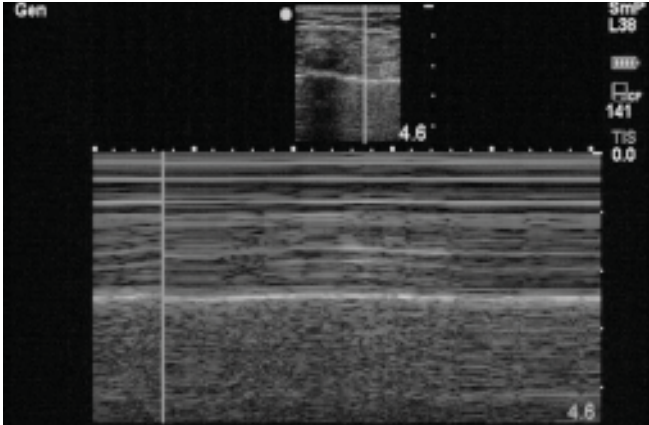


Şekil 4. İkinci olgunun toraks tomografisi, parenkim penceresi. Solda pnömotoraks ve hemotoraks görünümü.

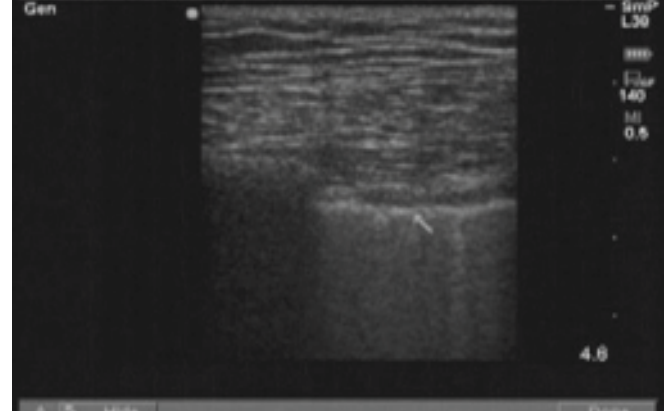
Vital bulguları stabil olan hastaya toraks ve karın bilgisayarlı tomografisi (BT) çekildi. BT’de sol hemopnömotoraks saptandı (Şekil 2). Tüp torakostomi sonrası Göğüs Cerrahisi servisine yatırılan hasta bir hafta sonra taburcu oldu.

Olgu 2

Yirmi yedi yaşında erkek hasta aynı kavgada sol göğüs ön duvarından bıçaklanma ön bilgisiyle 112 tarafından acil servisimize getirildi. Vital bulguları stabil bu hastanın temel ş-



Şekil 5. Normal akciğer USG görüntüsü. İncelenen derinlik 4.6 cm'dir. Kas, ciltaltı, paryetal ve visseral plevra ile akciğer dokusu ayrımı net olarak yapılmaktadır. Yukarıdan aşağıya doğru İlk 1 cm'lik alan cilt ve ciltaltı yağ dokusu görünümü, 1 - 2.5 cm'lik kısım kas dokusu görünümü, 2.5 cm'de plevral hat hiperekojen olarak görülmektedir. 2.5 - 4.6 cm'lik alan ise hareket eden akciğer dokusu olup, kum gibi noktasal olarak izlenmektedir. Genel olarak bu görünüme seashore (deniz kıyısı) manzarası denir. Akciğer kumsalı, cilt, ciltaltı doku ve kas yapıları denizi, plevra ise kum ile deniz arasındaki sınırı tanımlamaktadır. Pnömotoraks olgularında M-mode incelemesinde akciğer dokusu ve plevral hat üstte yer alan cilt, ciltaltı ve kas dokusundan belirgin olarak ayrılmaz ve akciğer dokusu kum şeklinde noktasal olarak izlenmez (Şekil 1 ve 3).



Şekil 6. Toraks USG B mode'da normal bir bulgu olan kuyruklu yıldız (comet tail) artefaktı görünümü. Ok işareti plevral hattı göstermektedir. Ok işaretinin 5 mm sağ tarafında plevradan parenkimin derinliklerine doğru uzanan beyaz bir artefakt (kuyruklu yıldız, comet tail) görülmektedir.

kayeti soluk alıp verirken sol göğüs bölgesinde ağrı hissetmesiydi. Sol pektoral kas üzerinde orta klavikuler hattın 1 cm dışında 2 cm genişliğinde cilt ciltaltı penetran bıçak yaralanması ve sol ön aksiler çizginin 4. interkostal aralıkla kesiştiği noktada 2 cm genişliğinde cilt ciltaltı penetran bıçak yaransı saptandı. Cilt altı amfizem bulgusu saptanmadı ve akciğer sesleri solda minimal azalmış olarak değerlendirildi. Hastanın diğer sistem muayeneleri de normaldi. Yapılan FAST normal olarak yorumlandı. EFAST'te sol akciğerde pnömotoraks bulgusu saptandı. M-mode bulgusu Şekil 3'de gösterilmiştir. Vital bulguları stabil seyreden hasta'ya toraks BT çekildi. BT’de sol hemopnömotoraks saptandı (Şekil 4). Tüp torakostomi sonrası Göğüs Cerrahisi servisine yatırılan hasta bir hafta sonra taburcu oldu.

Tartışma

Pnömotoraks Acil Servis doktorlarının sık karşılaştığı ve potansiyel olarak hayatı tehdit eden bir durumdur.

Tanı konma aşamasında zaman zaman acil servislerde beklenmedik eksiklikler yaşanabilir. Göğüs ağrısı ile gelen ve akut koroner olay şüphesi ile takip edilmek istenen hastalarda kit bulunmaması nedeniyle troponin çalışılmaması ya da travmaların çok sık geldiği bir günde tomografinin arızalanması gibi örnekler her acil serviste sık olmasa da yaşanabilecek aksaklıklardır.

USG acil durumlarda ideal olarak kullanılabilirken ucuz, hızlı ve güvenli bir görüntüleme tekniğidir. Akciğer grafisinin yoğunluk nedeniyle çekilemediği, geciktiği bir anda muayene bulguları da yeterli yönlendirmeyi yapmıyorsa USG'nin pnömotoraksı saptamak için kullanılması önemli

bir avantaj sağlayabilir. Bu uygulama akciğer grafisi teknik olarak çekilebilecek olan fakat hastanın bunu kabul etmeye-
bileceği bazı durumlar için de (örneğin toraksa penetran yaralanması olan ve grafiyi kabul etmeyen 6 haftalık gebe hasta gibi) akılda bulundurulmalıdır.

Akciğer radyografilerinde pnömotoraksın atlanabileceği ve bu nedenle BT'nin değeri yapılan çeşitli çalışmalarda bildirilmiştir.^[6,7] BT'nin yararı tartışılmaz olsa da USG de erken dönemde yatak başında, hızlı olması, radyasyon içermemesi, invaziv olmaması gibi avantajlarıyla yararlı bir teknik olabilir. Bu aşamada pnömotoraksın saptanması için USG, akciğer radyografisi ve tomografinin karşılaştırıldığı sınırlı araştırmaların sonuçlarını irdelemek yerinde olacaktır.

İnsanlarda USG ile ilk pnömotoraks 1987 yılında Wemecke ve ark. tarafından tanımlanmıştır.^[8] 1992 yılında Targhetta ve ark. USG kullanarak tanımladıkları iki pnömotorakslı olguyu bildirmişlerdir.^[9] Bu olguların tanımlanmasında standart iki boyutlu B mode USG kullanılmış ve eş-zamanlı inceleme sırasında akciğer kütesinin kaybolması yanında visseral plevra hareketlerinin de (akciğer kayma hareketi) saptanması sonucu pnömotoraks tanısının konduğu bildirilmiştir. Biz her iki olgumuzda Targhetta ve ark.nın tanı kriterleri yanında M-Mode seçeneği ile deniz kıyısı manzarası (Seashore view) ve B mode'da kuyruklu yıldız (comet tail) artefaktı olarak adlandırılan normal görüntülerin (Şekil 5) bulunmaması ile tanımımızı koyduk. 1990'lı yılların sonunda Goodman ve ark. USG'nin pnömotoraks saptamadaki pozitif tahmin edici değerini (PTD) %100, negatif tahmin edici değerini (NTD) %82 olarak bildirmişlerdir.^[10] Bu araştırma akciğer biyopsisine tabi tutulan 41 hastanın 29 hastalık bölümünü kapsamış olsa da USG'nin pnömotoraks saptanmasındaki önemine işaret eden ilk sonuçlardan birisi olmuştur.

Pnömotoraksın saptanmasında USG, akciğer radyografisi ve bilgisayarlı tomografiyi karşılaştıran araştırmaların sonuçları USG açısından oldukça yüz güldürücüdür. Garofalo ve ark. iğne biyopsisine tabi tutulan 184 erişkin hastanın USG, akciğer radyografisi ve BT incelemelerini karşılaştırmışlardır. Buna göre BT 46 hastada pnömotoraks saptarken, USG 44 olguda, radyografi ise 19 olguda pnömotoraksı saptayabilmiştir.^[11] Bu çalışmada USG'nin duyarlılığı %95.6, özgüllüğü %100 olarak bildirilmiştir. Rowan ve ark. travmatik pnömotoraks olgularında USG'nin doğruluğunu yatarak çekilen akciğer radyografisi ile altın standart olarak kullandıkları BT ışığında ileriye dönük olarak karşılaştırmışlardır.^[12] Ardışık olarak alınan 27 toraks travmalı olgunun 11'inde BT'de pnömotoraks bulunmuş ve bu 11 olgunun tamamı USG tarafın-

dan da saptanmıştır. Yatarak çekilen akciğer radyografisinde olguların sadece 4'ü saptanabilmiştir. USG'de sadece bir olgu yanlış pozitif olarak değerlendirilmiştir ki bu olgunun BT'sinde cilt altı amfizemi saptanmıştır. Bu araştırma USG'nin BT ile olan uyumu yanında, acil servise gelen travma hastalarında yatarak çekilen akciğer grafilerinin ne denli yararsız olabileceği yönünde önemli bir uyarı yapmaktadır. USG, yatarak çekilen akciğer radyografisi ile karşılaştırıldığında duyarlılık ve NTD değer açısından daha iyi değerlere sahip bulunmuştur (sırasıyla duyarlılık %100 ve %36, NTD %100 ve %70).

Toraksın USG incelemesi (EFAST) travmalı olgularda pnömotoraksın saptanmasında umut veren bir teknik olarak göze çarpmaktadır. Küçük, gözden kaçabilecek (gizli) pnömotoraksın saptanmasında da USG'nin akciğer grafisinden daha duyarlı olduğunu gösteren araştırmalar günümüzde yayınlanmaktadır.^[15]

Pnömotoraksın saptanmasında USG'de kontrol edilen bazı kriterler vardır. Bunlar B mode'da akciğer kayma hareketinin gözlenmesi, "A" çizgileri, kuyruklu yıldız (comet tail, Şekil 6) bulgusu görünümleridir. Normal plevra USG incelemesinde paryetal ve visseral olarak seçilebilir. Bu iki zar nefes alıp vermayla birlikte hareket eder (akciğer kayma hareketi). Bu hareket sırasında plevradan parankime doğru ilerleyen çizgisel artefaktlar oluşur ve bunlara kuyruklu yıldız (comet tail) artefaktı denir. Her iki bulgu da pnömotorakslı olgularda görülmez.^[10] Lichtenstein ve ark.nın bildirdikleri bir çalışmada bu kriterler incelenmiştir.^[13] Akciğer kayma hareketinin gözlenmemesi tek başına %100 duyarlı, %78 özgül bulunmuştur. Gizli pnömotoraksın saptanmasında araştırmalar göstermektedir ki, EFAST uygulamasında saptanacak pozitif bir bulgu klinik olarak hastanın durumuna göre girişim ya da BT ile daha ileri araştırma için karara katkıda bulunacaktır. Biz akciğer grafisi çekemediğimiz vital bulguları stabil olan iki olguda EFAST'te saptadığımız pnömotoraksı takiben ek yaralanmaları da görebilmek için BT kullandık ve her ikisinde de hemopnömotoraks bulgularını gördük (Şekil 2 ve 4).

USG sadece pnömotoraksın değil hemotoraks ve akciğer kontüzyonunun da saptanmasında yararlı bir teknik olarak rapor edilmiştir.^[14,15] USG'nin kot fraktürlerinin saptanmasında da akciğer grafisine üstün olduğunu bildiren araştırmalar yayınlanmıştır.^[16] Ek olarak klinisyenler penetran yaralanmaların toraksa ya da karına nafiz olup olmadığı konusunda zaman zaman tereddüte düşebilmektedir. Fry ve ark.nın yaptığı bir çalışmada USG ile yara yolunun değerlendirilmesinin batın ya da toraksa nafiz olup olmadığının kararını vermede güvenilir olduğu belirtilmiştir.^[17]

Sonuç olarak sunduğumuz iki olgu örneği ve literatürdeki bilgiler ışığında çeşitli nedenlerle akciğer grafisi çekilemeyen toraksa penetran ya da künt travması olan olgularda toraks USG'sinin (EFAST) pnömotoraksın saptanmasında acil servis hekimlerine yardımcı olabilecek bir teknik olduğu kanaatindeyiz. Konuyla ilgili sınırlı sayıda acil servis kaynaklı araştırma ve olgu sunumu yer almaktadır. Teknikle ilgili acil servis travma olguları ile yapılacak olan ileriye dönük araştırmalar USG'nin bu konudaki gerçek değerini daha net olarak bize sunacaktır.

Kaynaklar

- Mandal AK, Sanusi M. Penetrating chest wounds: 24 years experience. *World J Surg* 2001;25:1145-9.
- Asher WM, Parvin S, Virgilio RW, Haber K. Echographic evaluation of splenic injury after blunt trauma. *Radiology* 1976;118:411-5.
- Han DC, Rozycki GS, Schmidt JA, Feliciano DV. Ultrasound training during ATLS: an early start for surgical interns. *J Trauma* 1996;41:208-13.
- Scalea TM, Rodriguez A, Chiu WC, Brenneman FD, Fallon WF Jr, Kato K, et al. Focused Assessment with Sonography for Trauma (FAST): results from an international consensus conference. *J Trauma* 1999;46:466-72.
- Kirkpatrick AW, Sirois M, Laupland KB, Liu D, Rowan K, Ball CG, et al. Hand-held thoracic sonography for detecting post-traumatic pneumothoraces: the Extended Focused Assessment with Sonography for Trauma (EFAST). *J Trauma* 2004;57:288-95.
- Trupka A, Waydhas C, Hallfeldt KK, Nast-Kolb D, Pfeifer KJ, Schweiberer L. Value of thoracic computed tomography in the first assessment of severely injured patients with blunt chest trauma: results of a prospective study. *J Trauma* 1997;43:405-11; discussion 411-2.
- Hill SL, Edmisten T, Holtzman G, Wright A. The occult pneumothorax: an increasing diagnostic entity in trauma. *Am Surg* 1999;65:254-8.
- Wernecke K, Galanski M, Peters PE, Hansen J. Pneumothorax: evaluation by ultrasound-preliminary results. *J Thorac Imaging* 1987;2:76-8.
- Targhetta R, Bourgeois JM, Chavagneux R, Balmes P. Diagnosis of pneumothorax by ultrasound immediately after ultrasonically guided aspiration biopsy. *Chest* 1992;101:855-6.
- Goodman TR, Traill ZC, Phillips AJ, Berger J, Gleeson FV. Ultrasound detection of pneumothorax. *Clin Radiol* 1999;54:736-9.
- Garofalo G, Busso M, Perotto F, De Pascale A, Fava C. Ultrasound diagnosis of pneumothorax. *Radiol Med (Torino)* 2006;111:516-25.
- Rowan KR, Kirkpatrick AW, Liu D, Forkheim KE, Mayo JR, Nicolaou S. Traumatic pneumothorax detection with thoracic US: correlation with chest radiography and CT-initial experience. *Radiology* 2002;225:210-4.
- Lichtenstein DA, Meziere G, Lascols N, Biderman P, Courret JP, Gepner A, et al. Ultrasound diagnosis of occult pneumothorax. *Crit Care Med* 2005;33:1231-8.
- Brooks A, Davies B, Smethurst M, Connolly J. Emergency ultrasound in the acute assessment of haemothorax. *Emerg Med J* 2004;21:44-6.
- Soldati G, Testa A, Silva FR, Carbone L, Portale G, Silveri NG. Chest ultrasonography in lung contusion. *Chest* 2006;130:533-8.
- Wustner A, Gehmacher O, Hammerle S, Schenkenbach C, Hafele H, Mathis G. Ultrasound diagnosis in blunt thoracic trauma. [Article in German] *Ultraschall Med* 2005;26:285-90. [Abstract]
- Fry WR, Smith RS, Schneider JJ, Organ CH Jr. Ultrasonographic examination of wound tracts. *Arch Surg* 1995;130:605-8.