

# Propafenon Aşırı Alımı: Olgu Sunumu

Türkiye Acil Tıp Dergisi - Turk J Emerg Med 2008;8(2):93

Ersin AKSAY

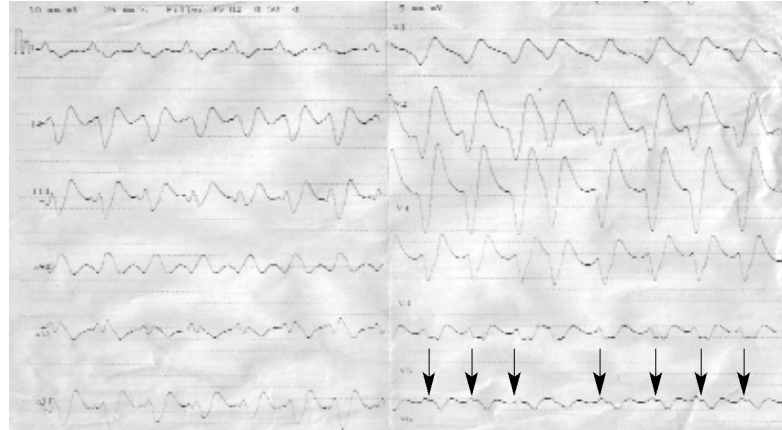
Ege Üniversitesi Tıp Fakültesi Hastanesi,  
Acil Tıp Anabilim Dalı, İzmir

Sayın Editör,

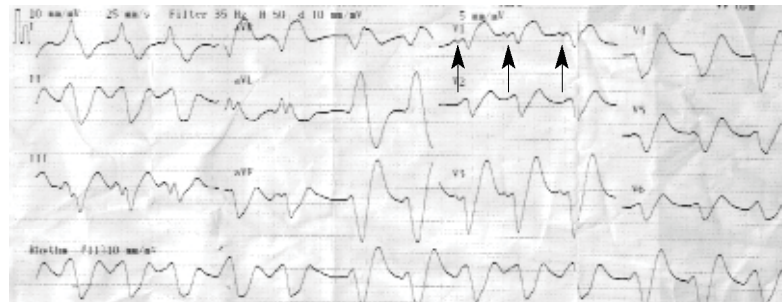
Türkiye Acil Tıp Dergisi'nin Eylül 2007 sayısında Söyüncü ve arkadaşlarının "Propafenon Aşırı Alımı" isimli olgu sunumunu ilgi ile okudum. Makale özkıyım amaçlı yüksek doz propafenon alan iki olguyu özetlemiş. Propafenon ülkemizde acil servis pratiğinde atriyal fibrilasyonlu hastaların medikal kardiyoversiyonunda sık kullanılan bir ilaç olmasına rağmen kendi kliniğimizde propafenon zehirlenmesine hiç rastlamadık. Bu olgu sunumu bizim ve dergi okurları için öğretici olmakla birlikte makaledeki EKG'lerin hatalı yorumlandığını düşünmekteyim.

İlk olgunun EKG'sinin "junctional taşikardi" olduğu belirtilmekle birlikte, EKG'deki ritmin "sinüs ritmi" olduğu görülmektedir. Şekil 1'de V6 derivasyonda QRS komplekslerinin hemen başında pozitif "P dalgası"nın görüldüğü dikkat çekmektedir. Dördüncü sıradaki QRS kompleksinin beklenenden erken gelmesi ve *pause*'nin bulunmaması, bunun bir atriyal erken vuru olduğunu ve "P dalgası"nda önceki vurunun "T dalgası" içerisine gizlenmiş olduğunu düşündürmektedir.

İkinci olgunun EKG'sinin ise "polimorfik ventriküler taşikardi" olduğu belirtilmiştir. EKG'de V1 derivasyonda tüm QRS komplekslerinin başında bulunan bifazik P dalgaları (Şekil 2) ritmin "sinüs ritmi" olduğu düşündürmektedir.



Şekil 1



Şekil 2

## İletişim (Correspondence)

Dr. Ersin AKSAY

Ege Üniversitesi Tıp Fakültesi Hastanesi, Acil  
Tıp Anabilim Dalı, Bornova, İzmir, Turkey.  
Tel: +90 - 232 - 390 33 33 / 2326  
e-posta (e-mail): ersin.aksay@ege.edu.tr