

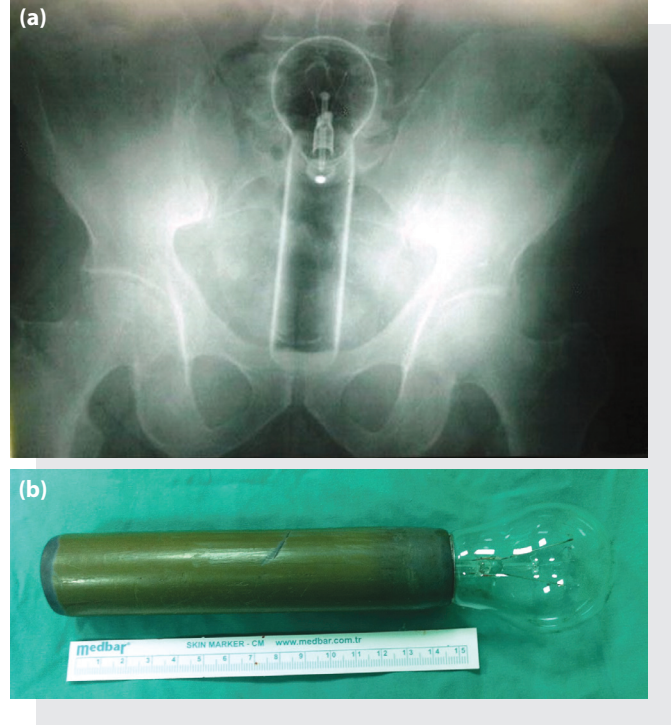
Rektal Kanaması Olan Hastalarda, Ayakta Direkt Batın Grafisinin Önemi

Sayın Editör,

Yazımızda rektal kanama şikâyeti ile başvuran hastalarda ayakta direkt batın grafisinin önemini vurgulamak istedik. Tıbbın temelinde hastaların tanısını doğrulamak için anamnez ve fizik muayene çok önemli olsa da bazen yetersiz kalabilir. Hastalar her zaman doğru hikâyeden bahsetmeyebilir. Bu durum genellikle hastaların çekincelerinden kaynaklanır. Böyle zamanlarda direkt grafiler gibi yardımcı tanı yöntemlerini kullanmamız gerekebilir.

Kırk üç yaşında erkek hasta makattan taze kan gelmesi şikâyeti ile başvurdu. Hikâyesinde sadece rektal kanaması olduğu öğrenildi, hasta başka herhangi bir şikâyeti olmadığını belirtti. Fizik muayenesinde batında göbek çevresinde palpasyonla hassasiyet mevcuttu. Rebound ve defans yoktu. Ayakta direkt batın grafisi şekildeki gibiydi (Şekil 1a). Direkt grafide rektumda ucuna ampul takılı silindirik şekilli bir cisim görüldü. Yabancı cisim ameliyathanede orta dereceli sedo-analjezi uygulanarak çıkarılmaya çalışıldı fakat başarılı olunamadı. Hastaya laparotomi uygulanarak yabancı cisim sigmoid kolondan çıkarıldı. Ameliyat ile çıkarılan cismin elde hazırlanmış bir düzenek olduğu anlaşıldı (Şekil 1b).

Rektal kanama, basit gastrointestinal enfeksiyonlardan malignensilere kadar birçok nedenle meydana gelebilir. Rektal kanama şikâyeti ile başvuran hastalarda anamnez ayrıntılı sorgulanırsa bu nedenler hakkında bilgi alınabilir.^[1] Fakat rektal yabancı cisimlerin neden olduğu rektal kanamalarda hastalar utanç duygusundan dolayı doğru anamnez vermeyebilir. Ne olduğu hakkında bilgi vermek istemeyen bu hastalara ek incelemeler yapmakta fayda vardır. Bu incelemelerden en kolay ve ulaşılabilir olanı direkt grafilerdir. Bu cisimlerin rektumda bulunmalarının iki yolu, nadir olarak ağız yoluyla alınan herhangi bir maddenin rektumda takılması ya da anüs yoluyla bir cismin rektuma itilmesidir. Ağız yoluyla alınan ve rektumda takılan yabancı cisimler daha çok entelektüel düzeyi düşük, zihin özürlü veya yaşlı kişilerde, hırsızlarda ve kaçakçılarda görülürken, anüsten itilen cisimler ise genellikle orta yaşlı erkeklerde cinsel uyarıcı olarak kullanılmasıyla karşımıza çıkmaktadır.^[2] Hastamızın orta yaşta erkek hasta olması ve anamnezde net bilgi vermemesi bizi rektal yabancı cisimden



Şekil 1. (a) Ayakta direkt batın grafisinde pelvis içinde görünen yabancı cisim. **(b)** Laparaskopi sonrası çıkarılan yabancı cisim.

şüphelendirdi. Bize göre acil servis hekimleri, rektal kanama şikâyeti ile başvuran ve anamnezden herhangi bir etiyolojik sebebin belirlenemediği, sıkıntılı tavırlar gösteren hastalarda yabancı cisimden şüphelenilerek direkt grafi çektirilmelidir. Böylelikle daha ağır komplikasyonlara neden olabilecek rektal yabancı cisimleri tespit edebileceklerdir.

Dr. Asım KALKAN, Dr. Gökhan ERSUNAN

Recep Tayyip Erdoğan Üniversitesi Tıp Fakültesi,
Acil Tıp Anabilim Dalı, Rize

Kaynaklar

1. Demir K, Erol N. Rektal kanamalı hastalarımızda demografik, klinik ve etyolojik özellikler. Turk J Gastroent 1998;9:279-83.
2. Serinken M, Uyanık E, Turkcüer İ. Acil serviste rektal yabancı cisim: Olgu sunumu. AKATOS 2011;2:34-6.

Geliş tarihi (Submitted): 10.04.2013 **Kabul tarihi (Accepted):** 19.06.2013 **Online baskı (Published online):** 18.07.2013

İletişim (Correspondence): Dr. Asım Kalkan. Recep Tayyip Erdoğan Üniversitesi Tıp Fakültesi, Acil Tıp Anabilim Dalı, 53100 Rize, Turkey.

e-posta (e-mail): drasimkalkan@hotmail.com

